11.

Seltene Tumoren

in der

Mamma.

Inaugural-Dissertation

zur

Erlangung der medicinischen Doctorwürde

der

medicinischen Facultät

der

Universität Rostock

vorgelegt

von

Ludwig Wacker

aus Reinsdorf.

Rostock.

Universitäts-Buchdruckerei von Adler's Erben.

1884.

Digitized by the Internet Archive
in 2019 with funding from
Wellcome Library

https://archive.org/details/b30579703

Inhalt.

Seite

1. Adenom und Adenofibrom 6
2. Perivasculäres Sarcom 12
3. Melanosarcom 15
4. Enchondrom 17
5. Adenoid 18

Wenn eine Frau mit einem Knoten in der Brust zu uns kommt und uns deswegen um Rath fragt, so denken wir, falls sich die betreffende Mamma nicht gerade in der Zeit der Lactation befindet und eine partielle Entzündung in Folge dessen auszuschliessen ist, in erster Linie an ein Carcinom, da, wie allgemein bekannt, diese Geschwulstform bei weitem am häufigsten in diesem Körpertheil vorkommt.

Billroth beobachtete folgendes Verhältniss der carcinomatösen zu den nichtcarcinomatösen Tumoren der Mamma:

in Berlin 86 % : 14 %
„ Zürich 96 % : 4 %
„ Wien 82 % : 18 %

Ganz anders stellt sich das Verhältniss dieser Zahlen hier in Rostock:

Im Jahre 1881/82 kamen auf der chirurgischen Station des hiesigen Krankenhauses 24 Mammatumoren in Behandlung. Davon waren 17 carcinomatös, 7 nicht (70,83 % : 29,17 %).

Im folgenden Jahre kamen auf 16 Mammatumoren 11 Carcinome; das ist ein Verhältniss von 68,75 % : 31,25 %.

Nach diesen Zahlen zu schliessen sind die sogenannten gutartigen Tumoren der Mamma in Mecklenburg — daraus recrutirt sich fast ausschliesslich das Material des hiesigen Krankenhauses — ausserordentlich häufig. Da nun unter diesen Geschwülsten recht seltene, ja sogar bisher noch nicht in der Mamma beobachtete, wenigstens nicht in der Literatur verzeichnete Formen sich befinden, habe ich der Aufforderung des Herrn Professor Neelsen gerne Folge geleistet, dieselben hinsichtlich ihrer Structur näher zu untersuchen und zu beschreiben.

1. Adenom.

Das Vorkommen von Tumoren in der Mamma, die durch Neubildung von Drüsengewebe entstanden, finden wir zuerst erwähnt in A. Cooper's Werk: „Illustrations of the diseases of the breast." Es wird darin eine gutartige chronische Brustgeschwulst beschrieben und deren Drüsenähnlichkeit besonders betont. Dass in solchen Tumoren wirklich eine Neubildung von Drüsengewebe stattfinde, was bei der bloss macroskopischen Untersuchung Cooper's noch hätte angezweifelt werden können, wurde von Lebert (Physiologie pathologique Vol II) nachgewiesen. Das Adenom wurde dann als nicht selten vorkommende Brustgeschwulst fast allgemein anerkannt und in darauf erscheinenden Lehrbüchern der Pathologie allgemein aufgeführt. Erst Billroth (Archiv für patholog. Anatomie 1860), der im Besitz des reichen Berliner Materials die einzelnen Arten von Mammatumoren einer genaueren microscopischen Untersuchung unterwarf, zog die Neubildung von Drüsengewebe in diesen Tumoren sehr in Frage. Er behauptete, es sei dieser Vorgang nirgends evident nachgewiesen, in allen Fällen, die er darauf angesehen, habe es sich um Sarcome mit Dilatation der Drüsengänge gehandelt, wahre Drüsengeschwülste habe er nie gefunden. Die Drüsenähnlichkeit, die sich freilich nicht leugnen lasse, sei rein zufällig, durch die Zusammensetzung aus Lobuli bedingt. Er wählte deshalb für die sonst als Adenom beschriebenen Tumoren die Bezeichnung adenoides Sarcom.

Wenn auch in den folgenden Jahren von Neumann (Archiv für path. Anatomie 1862) und von Steudener (Archiv für path. Anatomie 1868) wieder Fälle von wahren Drüsengeschwülsten in der Mamma beschrieben wurden, wenn auch so ziemlich alle hervorragenden Lehrer der Pathologie mit vielleicht alleiniger Ausnahme von Rindfleisch in ihren Schriften die Adenome als nicht seltene Gäste in der Mamma bezeichnen, so hält doch Billroth noch jetzt an seiner damaligen Behauptung fest. In seiner neuesten Arbeit über Mammatumoren bestreitet er, dass ihm je eine Geschwulst in der Brustdrüse begegnet sei, welche bei histologischer Analyse absolut gar keine andere Bezeichnung als die einer partiellen

Drüsenhypertrophie, eines reinen circumscripten Adenoms zugelassen habe. Er nennt es eine Concession, welche er der systematischen Vollständigkeit seiner Arbeit mache, dass er einige Beobachtungen unter den Adenomen anführe, die sich auch bei den Adenosarcomen etc. hätten unterbringen lassen. (Deutche Chirurgie Lief. 41 S. 76.)

Gestützt auf eine Anzahl von Praeparaten, die von mir einer genauen microscopischen Untersuchung unterworfen wurden, muss ich mich entschieden gegen Billroth's Darlegungen aussprechen. Es giebt wahre, durch Neubildung von Drüsengewebe entstandene Tumoren, Adenome in der Mamma, und ihr Vorkommen ist nicht so gar selten. In den Journalen der chirurgischen Station im Rostocker Krankenhause finden sich bei dem geringen Material doch allein schon in den letzten Jahrgängen 11 Fälle von Adenom, die alle auch microscopisch als solche anerkannt wurden. Mir standen von diesen 8 Präparate zur Verfügung, aus denen sich bei genauem Studium der Beweis für meine obige Behauptung leicht erbringen lässt.

Die Tumoren sind fast durchweg ziemlich klein, gewöhnlich nur Haselnuss bis Taubenei gross; selten wird die Grösse eines Gänseeies erreicht. Aeusserlich erscheinen sie glatt und fast rund, nur zuweilen etwas abgeplattet. Hin und wieder zeigen sie an ihrer Oberfläche einige knollige Vortreibungen. Die äussere Umhüllung besteht aus festem Bindegewebe, welches eine allseitige derbe Kapsel bildet. Durch das Vorhandensein dieser ist es, ebenso wie bei den Adenomen der Prostata, oft nur allein möglich, macroscopisch den Tumor von dem normalen Drüsengewebe zu unterscheiden. Nach Durchtrennung der Kapsel geht das Messer relativ leicht durch den Tumor, leichter als durch das zähe Mammagewebe. Die Schnittfläche erscheint bei frischen Präparaten ziemlich gleichmässig blass, bei gehärteten dagegen fein marmorirt; genauer betrachtet findet man eine etwas bläulich gefärbte Grundsubstanz, worin sich dicht gedrängt neben einander gelbliche Flecke und Streifen, bald klein bald etwas grösser, deutlich abheben. Noch deutlicher wird dies, wenn man feine Schnitte gegen das Licht hält: die Grundsubstanz ist ziemlich durchsichtig, dagegen die gelblichen Flecke und Streifen — das Drüsengewebe, wie wir vorweg bemerken wollen — stärker lichtbrechend. Bei genügender Uebung ist man, zumal als Myop, im Stande, schon

macroscopisch die Diagnose zu stellen, ob ein Tumor Drüsengewebe enthält und in welcher Quantität.

Macht man feine Schnitte durch diese Tumoren und betrachtet sie vorerst mit schwacher Vergrösserung, so ist das Bild, welches solche Uebersichtspräparate darbieten, ein sehr wechselndes. In dem einen Falle sieht man dicht gedrängt neben einander zahllose Endbläschen, die sich nur zuweilen durch ihre Grösse von den normalen unterscheiden, sonst denselben vollkommen gleich sind. Nur ganz vereinzelt findet man einen Ausführungsgang. In einem andern Präparate treten uns dagegen nur ganz selten einige Endbläschen entgegen, das ganze Gesichtsfeld ist fast ausschliesslich von zahllosen längs- und querdurchschnittenen Ausführungsgängen erfüllt. Schliesslich giebt es auch Fälle, wo Endbläschen und Ausführungsgänge im normalen Verhältniss vorhanden sind.

Was nun die Form der drüsigen Theile dieser Tumoren betrifft, so ist dieselbe oft in demselben Präparate schon sehr wechselnd. Endbläschen und Ausführungsgänge sind bald von normaler Grösse und Gestalt, bald ausserordentlich dilatirt, so dass erstere wie kleine Blasen erscheinen, die dicht neben einander liegend sich gegenseitig abplatten und so Figuren bilden, wie sie von Langer in Stricker's Gewebelehre von der Ammenbrust gezeichnet sind. — Der hierher gehörende Tumor stammt von einer 36jährigen Frau, die seit längerer Zeit nicht mehr geboren. Der Knoten wurde erst seit 3 Monaten bemerkt. — Die Ausführungsgänge dagegen erscheinen zuweilen als weite, vielfach conprimirte Schläuche. Gewöhnlich sind es gerade die Ausführungsgänge kleinsten Calibers, welche solche Tumoren zusammensetzen. Diese bewahren dann ihre runde Form (Fig. I). — Endbläschen wie Ausführungsgänge sind von einem mehrschichtigen Epithel an ihrer Innenfläche ausgekleidet. Gewöhnlich sind es zwei Schichten, wovon die innere aus Cylinderzellen, die äussere aus Rundzellen besteht. Das Lumen ist leer oder mit kleinen Zellen oder Schleim gefüllt. Ein Halo (cf. Langer) zwischen Drüse und Stroma ist nicht immer nachweisbar. Das Stroma ist in diesen Tumoren von sehr geringer Mächtigkeit; oft liegen nur einzelne Bindegewebsfasern trennend zwischen den einzelnen Drüsengängen. Mit der Kapsel steht das Stroma in fester Verbindung; dieselbe ist daher von dem Tumor nicht abziehbar.

Was die Adenome am meisten von dem normalen Brustdrüsengewebe unterscheidet, das ist die mehr gleichmässige Vertheilung der drüsigen Elemente über den ganzen Tumor. Es findet sich nicht die so characteristische Anordnung der Drüsen in einzelnen Lappen, die durch starke Bindegewebszüge von einander getrennt sind.

Die von uns untersuchten Tumoren sind durch eine Kapsel von dem umgebenden Mammagewebe getrennt, sie bestehen zum weitaus grössten Theile aus Drüsengewebe und verdienen daher mit Recht den Namen Adenom. Das sie zusammensetzende Drüsengewebe ist neu gebildet, wenn wir auch den Vorgang bei dieser Neubildung an unsern Präparaten nicht direct haben beobachten können. Legen wir einen Schnitt durch die Grenzpartien des Tumors, so sieht man bei schwacher Vergrösserung diesseits der Kapsel Theile des normalen Drüsengewebes, jenseits Theile des Tumors. In dem vor uns liegenden Präparate erscheinen die Acini und Ausführungsgänge, welche der Mamma angehören, in unmittelbarer Nähe der Kapsel ganz platt zusammergedrückt, klein, atrophisch, dagegen sind die drüsigen Bestandtheile im Tumor relativ weit und von runder Form. Es geht daraus klar hervor, dass der Tumor gewachsen ist und sich auf Kosten des Nachbargewebes ausgedehnt hat. Da nun ferner das Gewebe im Tumor mehr drüsige Bestandtheile hat als normal, mehr als ein gleich grosser Theil der Mamma, aus welcher er entfernt wurde, so muss doch eine Neubildung von Drüsengewebe und nicht allein von Stroma, wie Billroth behauptet, stattgefunden haben.

Grosse Aehnlichkeit haben die soeben beschriebenen Tumoren sowohl hinsichtlich ihres Baues als ihrer Grösse mit denjenigen, welche nicht so gar selten in einiger Entfernung von der Mamma, am häufigsten in der Axilla, sich zur Zeit des Pubertätseintrittes oder doch bald darauf theils spontan ohne nachweisbare Ursache, theils angeblich nach irgend einer Verletzung (Druck, Stoss etc.) entwickeln und zuweilen ziemlich schnell wachsen, Neubildungen, welche allgemein als Mamma accessoria seu supernumeraria bezeichnet werden, und deren Entstehung gemeiniglich auf einen verirrten Keim zurückgeführt wird. Die von mir untersuchte Mamma supernumeraria, welche von einer 24jährigen Virgo stammt, war deutlich abgekapselt, zeigte denselben Bau wie die Adenome, in denen Acini

und Ausführungsgänge im normalen Verhältniss vorhanden sind; nur das Stroma war um ein Weniges reichlicher. Diese Uebereinstimmung hinsichtlich der Structur und des Verhaltens gegen das umgebende Gewebe lässt es sehr wahrscheinlich erscheinen, dass auch die Adenome auf verirrte Keime zurückzuführen sind.

Von den Personen, welchen die von mir untersuchten Adenome entnommen wurden, waren ebensoviel verheirathet und hatten geboren, als unverheirathet und kinderlos. Das Alter schwankt zwischen 17 und 46 Jahren. Der Sitz war in 7 Fällen links, nur einmal rechts. Ein Grund für das vorwiegende Ergriffensein der linken Mamma hat sich nicht herausfinden lassen. Merkwürdiger Weise hat auch Billroth beobachtet, dass die nicht carcinomatösen Tumoren im Gegensatz zu den Carcinomen mehr links als rechts vorkämen; er fand 19 links und 9 rechts.

Ursachen für die Entstehung der Tumoren sind nur zweimal angegeben: einmal Mastitis, einmal Druck; gewöhnlich sind sie ganz unmerklich entstanden. Schon 3—13 Wochen, nachdem die Knoten bemerkt, haben sich alle Patientinnen zur Operation entschlossen. — Beschwerden, Schmerzen wurden nur zweimal angegeben. Die Heilung war stets eine glatte; Recidive sind nicht beobachtet. — Dass die Adenome doch nicht so gleichgültige, unschuldige Neubildungen sind, dass ihre Exstirpation wohl berechtigt ist, dafür sprechen zwei Präparate der hiesigen pathologischen Sammlung; in beiden findet sich ein deutlicher Uebergang aus Adenom in Schleimgerüstkrebs. Die Fälle sind von Hermann Meier in seiner Dissertation Rostock 1880 genau beschrieben.

Adenofibrom.

Nicht selten trifft man Neubildungen in der Mamma, wo neben dem Drüsengewebe auch das interstitielle, besonders das fibröse Gewebe sich vermehrt findet. Nach Billroth treten diese Tumoren, welche er Fibrome nennt, diffus zwischen den Drüsensträngen und Bläschen eines Mammaläppchens auf; das fibröse Gewebe drängt dabei die Drüsenbestandtheile auseinander, comprimirt oder dilatirt sie, und verändert ihre Gestalt in mannigfacher Weise. Das Drüsengewebe soll dabei ganz passiv sich verhalten.

Die von mir untersuchten Fälle, sechs an der Zahl, stimmen

im Grossen und Ganzen mit den von Billroth angegebenen Beschreibungen und Abbildungen überein. Die Tumoren wachsen langsam, sind schmerzlos, erreichen für gewöhnlich nur eine geringe Grösse (selten bis Gänseei gross), sind gegen die Umgebung gut abgekapselt und in Folge dessen bei der Operation sehr leicht herauszuschälen. Die Patientinnen gehören gewöhnlich dem zweiten und dritten Decennium an, je eine jedoch dem vierten und sogar dem fünften. Letztere hatte ausserdem mehrfach geboren, während die übrigen, ebenso wie auch von Billroth beobachtet, kinderlos waren.

Die microscopische Untersuchung dieser Tumoren ergiebt sehr wechselnde Bilder, besonders hinsichtlich der Drüsentheile. Gewöhnlich sind es mehr die Drüsengänge, welche durch die Bindegewebswucherung in ihrer Gestalt verändert werden, während die Acini nur zum Theil an diesen Veränderungen participiren. Die Bindegewebsneubildung geht aus von dem sich direct an die Acini und Ausführungsgänge anschliessenden festen Bindegewebe, welches besonders bei Jungfrauen ausserordentlich mächtig erscheint (Halo). Indem sich nun stets neue Zellen in dem Bindegewebsboden, der die Drüsenepithelien trägt, bilden, entsteht eine oft beträchtliche Erweiterung der Drüsenschläuche und Acini. Anderseits kommen solche Erweiterungen auch dadurch zu Stande, dass einzelne Theile der Drüse durch Bindegewebswucherung comprimirt und dann durch das darin sich bildende Secret dilatirt werden (Cystenbildung). Weiter werden die Wandungen solcher dilatirter Drüsentheile zuweilen durch das wuchernde Bindegewebe eingestülpt. Solche Einstülpungen, die oft eine warzenähnliche (papilläre) oder blattartige (phyllode) Gestalt haben, sind stets von Epithel überzogen. Doch nicht immer ist die Veränderung eine so eingreifende; wir finden vielfach auch die Drüsentheile ziemlich normal, nur ist die Bindegewebsschicht zwischen ihnen etwas mächtiger als normal.

Wenn wir nun auch zugestehen müssen, dass in diesen von Billroth als Fibrome bezeichneten Tumoren die Vermehrung des Rindgewebes den Hauptantheil bei der Bildung derselben einnimmt, so lässt sich doch anderseits nicht von der Hand weisen, dass auch das Drüsengewebe, wenn auch zum Theil secundär, eine Neubildung eingeht. Bei der Erweiterung der Drüsentheile erscheint das auskleidende Epithel nicht

etwa platt, einschichtig, flach, sondern ganz in derselben Mächtigkeit, zweischichtig wie in den nicht dilatirten Theilen. Es muss also in gleichem Schritt mit der Erweiterung eine Neubildung von Epithel stattfinden. Um anzudeuten, dass die Drüsentheile Veränderungen eingehen und an der Neubildung participiren, möchte ich statt Fibrom die Bezeichnung Adenofibrom empfehlen. Diese Benennung scheint mir weiter auch einen rein practischen Zweck zu haben; zählt man doch sonst bei der Untersuchung von Tumoren alle die zusammensetzenden Gewebe zusammen und bildet daraus — allerdings oft recht lange — Namen, welche sie sogleich histogenetisch characterisiren. Da nun in der Mamma rein bindegewebige Geschwülste vorkommen, in denen das Drüsengewebe vollkommen fehlt, wovon wir weiter unten einige Beispeile anführen werden, wird es sich zum bessern Verständniss jedenfalls empfehlen, diesen Tumoren, die neben der Wucherung des Bindegewebes ein oft vielfach verändertes Drüsengewebe enthalten, im Gegensatz zu jenen, die ganz frei davon sind, den Beinamen Adenom zu geben, sie als Adenofibrom zu bezeichnen.

Die Adenofibrome sind klinisch ausserordentlich schwer von den wahren Adenomen zu unterscheiden. In Grösse, Abgrenzung gegen das Nachbargewebe und Verlauf sind sie sich wohl vollkommen gleich. Recidive sind wie bei den Adenomen ausserordentlich selten, hier in Rostock garnicht beobachtet worden.

Auch darin sind sich Adenom und Adenofibrom gleich, dass ihr Zwischengewebe, das Stroma, nicht so selten eigenthümliche Umwandlungen eingeht, so besonders in Sarcom und Myxom, Uebergänge, wie sie von H. Meier (Dissertation Rostock 1880) in ihrem Entstehen und Verlauf genau beobachtet und beschrieben sind.

2. Perivasculäres Sarcom.

Ausser verschiedenen Formen von Sarcomen, worin theils sarcomatöses Gewebe neben fibrösem sich fand, theils die ganze Geschwulst allein aus Rund- oder Spindelzellen bestand — letztere enthielten sogar hin und wieder auch einige glatte Muskelfasern — Geschwulstformen, wie sie in der Mamma nicht so selten angetroffen werden und vielfach beschrieben sind, habe ich noch einige recht seltene Fälle von Sarcom

unsersucht, welche zum Theil bis jetzt noch nicht in der Mamma gesehen, jedenfalls als dort vorkommend noch nicht beschrieben sind.

Es sind dies zuerst zwei Fälle von perivasculärem Sarcom, welche Geschwulstform von Tillmanns (Archiv der Heilkunde 1873 p. 532) bei einem 31jährigen Manne am Unterschenkel zuerst gefunden und beschrieben wurde. Der dort verzeichnete Fall hatte bereits seit $1^1/_2$ Jahren bestanden, war Mannskopf gross, derb, im Muskel nicht abgrenzbar. Ein ähnlicher Tumor, Metastase in der Lunge, wurde von Prof. A. Thierfelder (Atlas d. path. Hist. Taf. XVI) gezeichnet und beschrieben. Meine Fälle sind folgende:

1. Frau E. aus Güstrow, 61 Jahre alt, sehr fettleibig. Seit $3^1/_2$ Monaten allmähliche Anschwellungen der rechten Mamma unter Schmerzen, die mit der Zeit zunahmen. Seit 4 Wochen Röthung der Geschwulst etwas unterhalb der Warze.

Deutlich abgegrenzte Schwellung, welche auf dem Scheitel scheinbar fluctuirt. Achseldrüsen nicht intumescirt. Exstirpation leicht. Glatte Heilung.

Vom Tumor sind nur einige Stücke aufgehoben.

2. 58jährige Frau. Krankengeschichte fehlt. Sehr fettreiche Mamma enthält mehrere bis Hühnerei grosse Tumoren, die mit Ausnahme eines, der die Haut ziemlich stark vorwölbt, in der Tiefe der Mamma liegen und durch bindegewebige Kapseln von einander getrennt sind.

Die in Spiritus gehärteten Tumoren zeigen auf dem Durchschnitt ziemlich die gleichen Verhältnisse. Theils bieten sie eine sehr gleichmässige, blasse Schnittfläche dar, theils haben sie durch zahlreich eingelagerte rothe und bräunliche Streifen und bis stecknadelkopfgrosse Flecke ein mehr marmorirtes Aussehen. Hin und wieder findet man ziemlich weite Gefässlumina. Mit Eosin-Haematoxylin gefärbte Schnitte geben schon macroscopisch betrachtet sehr hübsche instructive Bilder. Tief blau gefärbte, ziemlich dicke, vielfach ausgebuchtete, geschlängelt dicht neben einander verlaufende Streifen, die sich oft berühren und den grössten Theil des Präparates einnehmen. Die Zwischenräume werden ausgefüllt von einem Gewebe, das hier fast farblos oder hellröthlich erscheint, an anderen Stellen ganz dunkelbraun ist. Bei mässiger Vergrösserung erkennt man, dass die dunkelblauen

Streifen aus zahllosen Rundzellen bestehen, und dass in der Mitte dieser Zellanhäufungen stets ein kleines Blutgefäss verläuft, welches mit seinen durch Eosin hübsch roth gefärbten Blutkörperchen einen schönen Contrast zu den sie einschliessenden blauen Rundzellen bietet. (Fig. II.) Die Wandung der Gefässe ist entweder von Rundzellen durchsetzt (Fig. III), oder, was das Richtigere, sie ist theilweise oder vollkommen in Rundzellen aufgegangen und durch diese ersetzt. Der die Gefässe umgebende Rundzellenwall ist oft 4—5 Mal so breit als das Lumen des von ihm eingeschlossenen Gefässes, was auf Querschnitten besonders deutlich zu Tage tritt. — Die macroscopisch blass, fast farblos erscheinenden Stellen des Präparates, sind ziemlich diffus gefärbt. Nur einzelne Wanderzellen zeigen eine tief blaue Tinction. Eingelagerte feine Fibrinfäden deuten auf beginnenden Zerfall dieser Partien. — Die zum Theil tief braun gefärbten Theile bilden das eigentliche Grundgewebe. Dasselbe ist fibrös, sehr stark pigmentirt und vielfach von kleinen Blutextravasaten durchsetzt. Drüsengewebe findet sich in den Tumoren nirgends; dasselbe ist entweder zur Seite gedrängt oder liegt abgeplattet zwischen den einzelnen, mit fester fibröser Kapsel umgebenen Knoten.

Die vorliegenden Tumoren sind Rundzellensarcome, die ihren Ursprung in der bindegewebigen Adventitia der Gefässe genommen haben. Durch immer neu sich bildende Rundzellen in der Nähe der Gefässe werden die älteren Theile des Sarcomgewebes mehr und mehr zur Seite geschoben und bekommen schliesslich so wenig Nahrung von den ihnen immer ferner rückenden Gefässen, dass sie zu Grunde gehen müssen.

Wie die Cylindrome durch Umwandlung der Gefässwandselemente in hyalines resp. Schleimgewebe entstehen, ist aus diesen Tumoren durch Metamorphose der Gefässwandung in Rundzellen und durch Wucherung derselben ein Rundzellensarcom geworden. Die Architectur ist in beiden Tumorarten dieselbe, nur das Material, aus dem sie aufgebaut, ist verschieden *).

*) Perivasculäre Sarcome sind in letzter Zeit im hiesigen pathologischen Institute wiederholt in den verschiedensten Organen (Gehirn, Haut, Auge etc.) beobachtet worden. In einer demnächst erscheinenden Abhandlung werden dieselben einer ausführlichen Beschreibung unterzogen werden.

3. Melanosarcoma alveolare.

In Cruveilhier's Anatom. patholog. Lief. 27 findet sich eine Abbildung, welche neben vielen stark pigmentirten Tumoren zerstreut über den ganzen Körper auch in der Gegend der Mamma einen solchen aufweist. Ob derselbe ein Melanom, ob derselbe von der Mamma ausgegangen, ist nicht festzustellen. Sicher ist der von Billroth (Deutsche Chirurgie, Lief. 41) beschriebene Fall als Melanosarcom anzusehen. Weitere Fälle in der Literatur aufzufinden, ist mir nicht gelungen. Das von mir untersuchte Präparat stammt aus dem Lübecker Krankenhause.

Frau Nehlsen starb am 17. Januar 1882. Die Section ergab: Melanotische Alveolarsarcome beider Mammae, der Lymphdrüsen der linken Achselhöhle und beider Pleuren. In den Lungen eitrige Peribronchitis, Pneumonia crouposa des linken Unterlappens. Bronchialdrüsen frei. Weisses metastatisches Sarcom der Milz. In der Leber keine Metastasen, dagegen ein fast Wallnuss grosser cavernöser Tumor im hintern Theile des rechten Leberlappens am Ligamentum suspensorium. Nieren frei. Wenig pigmentirtes, sehr weiches Sarcom einer Mesenterialdrüse. Darm frei. Metastatischer melanotischer Knoten in der Rinde des rechten Schläfenlappens. Grosser brauner Erweichungsherd im Stabkranz der rechten Hemisphäre. Chronischer Catarrh der portio vaginalis mit oberflächlichen Erosionen und cystisch adenomatöser Drüsenanschwellung.

Ueber eine etwaige Veränderung in den Augen ist in dem Sectionsberichte nichts bemerkt; es ist daher wohl nicht anzunehmen, dass auch dieser Tumor, wie so oft der Fall, in der Choroidea seinen Ursprung genommen.

In der rechten Mamma liegen dicht neben einander mehrere Haselnuss bis Wallnuss grosse Tumoren, die mehr oder weniger rund sind und fast die ganze Brustdrüse ausfüllen. In der linken Mamma finden sich drei Knoten von mittlerer Grösse. Jeder Knoten ist von einer deutlichen, theilweise pigmentirten Kapsel umgeben. Der musculus pectoralis ist nicht ergriffen.

Der Durchschnitt zeigt ein dunkles, streifiges oder marmorirtes Aussehen. Durch Darüberstreichen mit dem Messer

lassen sich leicht Theile des Gewebes entfernen. Die Umhüllung der Tumoren, welche bei macroscopischer Betrachtung bindegewebig erschien, erweist sich schon bei geringer Vergrösserung als comprimirtes Mammagewebe. Zwischen dem zu feinen Lamellen zusammengesetzten Stroma befinden sich noch stark abgeplattete Drüsenausführungsgänge und Acini. Von dieser Umhüllung aus gehen einzelne Bindegewebszüge von geringer Mächtigkeit in das Innere des Tumors und theilen denselben in grössere und kleinere Fächer, welche von einem feinen Bindegewebsnetz durchzogen werden, in dessen Maschen zahlreiche Rundzellen liegen. Einzelne kleinere Fächer, besonders in den Gegenden, wo die Bindegewebszüge in den Tumor sich einsenken, haben einen rein alveolären Bau. Die Alveolen sind angefüllt mit grösseren Zellen, die ähnlich wie Carcinomzapfen angeordnet sind. Aehnliche mit grosszelligen Kolben und Cylindern gefüllte Alveolen findet man auch zerstreut zwischen dem rundzelligen Inhalt grösserer Fächer. Wenn diese Gebilde zuerst den Eindruck erweckten, es handele sich hier um eine Mischform von Carcinom und Sarcom, so konnten wir uns doch bald an Schüttelpräparaten davon überzeugen, dass die scheinbar nur mit Epithelzapfen gefüllten Alveolen doch von einem feinsten Bindegewebsnetz durchzogen waren — dass wir also statt eines Carcinoms ein grossalveoläres Sarcom vor uns hatten, welches mit dem von Billroth (Deutsche Chirurgie Lief. 41 Seite 57) abgebildeten identisch ist. Das Pigment in Form kleiner Körnchen befindet sich besonders stark abgelagert in den äussern Partien des Tumors und in der Kapsel, ferner auch in den bindegewebigen Septis, mehr vereinzelt in den mit Rundzellen gefüllten Fächern. Meistens liegt das Pigment in Zellen, nur selten auch frei im Gewebe. Gerade dort, wo das Pigment am reichlichsten abgelagert ist an der Oberfläche des Tumors oder in denselben eingedrungen ist, befinden sich in der Nachbarschaft, im umliegenden Brustdrüsengewebe, sehr mächtige, klaffende Gefässe. Ob eine Stauung in denselben den Pigmentaustritt bewirkt, wage ich nicht direct zu behaupten, doch scheint mir der Zusammenhang dieser beiden Dinge sehr wahrscheinlich.

Da nach Eiselt (Prager Vierteljahrsschrift Bd. LXXVI S. 54) von 104 Fällen der primäre Sitz der Melonome 47mal in dem Auge, 40mal in der Haut inclusive Unterhaut gefunden

ist, der primäre Sitz in innern Organen aber höchst zweifelhaft ist, so ist wohl anzunehmen, dass in unserm Falle, wo von einer Veränderung in den Augen nichts erwähnt ist, der Tumor in der die Mamma überziehenden Haut primär entstanden ist.

4. Enchondrom.

Aus Knorpel bestehende Neubildungen kommen bei Hündinnen ziemlich häufig und nicht selten multipel in der Mamma vor. Ich erinnere mich eines Falles, wo sich bei einem sehr kleinen Thiere zu gleicher Zeit fünf bis Faust grosse Tumoren entwickelten, die auch microscopisch als Knorpelgeschwülste anerkannt wurden. Beim Menschen hingegen gehören sie zu den grössten Seltenheiten. Ziemlich sicher scheint nur der von Cooper (Krankheiten der Brustdrüse. Aus dem Englischen. Weimar 1836 Seite 27 Taf. VIII Fig. 10) gezeichnete Fall zu sein, welcher nach der Beschreibung ein verknöcherndes Enchondrom darstellt. Auch Nelaton und Cruveilhier (Traité d'anat. path. Taf. III p. 824) haben sehr wahrscheinlich Knorpelgeschwülste beobachtet, doch fehlt hier die microscopische Bestätigung der Diagnose. Eine Combination von Enchondrom mit Carcinom ist in 3 Fällen von Warren (Surg. obs. on tumours. Boston 1848 p. 213), mit Myxom und Carcinom zugleich von Wagner (Archiv der Heilkunde 1861 p. 275) beschrieben.

In der hiesigen pathologischen Sammlung befindet sich ein Präparat, das unzweifelhaft als Enchondrom anzusprechen ist. Dasselbe wurde im Jahre 1870 in der hiesigen chirurgischen Klinik exstirpirt. Wenn auch alle näheren Angaben fehlen, so beweisen doch die über den Tumor hinziehende und durch lockeres Bindegewebe mit ihm verbundene Haut und das sich an die Geschwulst anschliessende Brustdrüsengewebe, dass das Präparat einer menschlichen Brustdrüse entnommen ist.

Der Tumor ist etwa Hühnerei gross, hat eine fest elastische Consistenz und trägt an seiner Oberfläche mehrere buckelartige Vorwölbungen. Die Schnittfläche hat eine hellbläuliche Farbe und zeigt ziemlich viele stecknadelkopf- bis linsengrosse, gelblichweisse Einlagerungen, Kalk, wie man beim Durchschneiden erkennt.

Microscopisch betrachtet erhalten wir folgendes Bild: In

den Tumor dringen mehr weniger dicke Bindegewebsstränge, welche sich büschelförmig in demselben auflösen, doch so, dass zwischen dem so durchsetzten Grundgewebe, welches aus hyalinem Knorpel besteht, immer noch grössere Partieen unverändert und rein restiren. Zugleich mit und in diesen Bindegewebszügen begeben sich auch spärliche kleine Blutgefässe in das Innere des Tumors. Die Knorpelzellen sind variabler als im normalen Knorpel, sowohl in Betreff ihrer Grösse als ihrer Gestalt. Sie liegen meist vereinzelt und sind mehr weniger rund; nur wo mehrere Zellen in einer Kapsel zusammen liegen, platten sie sich gegenseitig ab. Die Kapsel, welche die Knorpelzellen umgiebt, ist einfach oder auch mehrfach, so dass sie ein amylumartiges Aussehen erhalten. Selten fehlt die Membran ganz. Der Zellkern ist vielfach doppelt Die Kalkeinlagerungen schliessen sich meistens an die Bindegewebszüge und die darin verlaufenden Blutgefässe an, doch werden auch die knorpelige Grundsubstanz und die Zellen in gleicher Weise davon betroffen. Drüsengewebe wurde nirgends im Tumor gefunden; dasselbe war gänzlich zur Seite gedrängt, lag ausserhalb der den Tumor umgebenden Kapsel.

Wir haben es in unserm Falle also mit einer theils hyalinen, theils faserigen, in Verkalkung begriffenen Knorpelgeschwulst zu thun, wie sie beim Menschen bis jetzt noch nicht microscopisch nachgewiesen war.

5. Adenoid.

Eine Geschwulstform, welche der nachstehend beschriebenen vollkommen gleicht, hat sich in der Literatur nicht auffinden lassen. Durch mündliche Mittheilung erfahre ich, dass ein ähnlicher Tumor im Darm zuweilen von Professor Wagner demonstrirt und mit dem Namen Adenoid bezeichnet ist, beschrieben ist er jedoch von demselben bis jetzt nicht.

Frau C. Sch., 38 Jahre alt, stammt aus gesunder Familie. Der Vater lebt und ist gesund; ebenso vier verheirathete Schwestern. Die Mutter ist im 49. Jahre an Apoplexie gestorben. Abgesehen von einigen rheumatischen Anfällen ist Patientin stets gesund gewesen. Seit einem Jahre ist sie kinderlos verheirathet, auch zur Zeit nicht gravid. Vor 4 bis 5 Jahren bemerkte Patientin, dass sich in ihrer Wäsche über

der rechten Brustwarze öfters gelbe Flecke bildeten, und fand bei genauem Befühlen einen etwa Erbsen grossen Knoten im innern Quadranten der betreffenden Mamma. Dieser kleine Tumor ist dann allmählich und gleichmässig gewachsen. Ziehende Schmerzen stellten sich ein, wenn das sonst fast beständig aus der Warze absickernde spärliche Secret einige Tage sistirte. Seit 4 Wochen hat nun der Abfluss desselben vollkommen aufgehört. Die Schmerzen waren in Folge dessen 14 Tage lang ganz erheblich, seitdem wieder erträglich.

Gut Wallnuss grosser cystischer Tumor im innern obern Quadranten der rechten Mamma. Geringe Schwellung der Achseldrüsen. — Der Tumor wurde von Herrn Prof. Madelung ohne die Achseldrüsen exstirpirt. Glatte Heilung. Bis jetzt, $^3/_4$ Jahr nach der Operation, kein Recidiv.

Der mir zur Untersuchung überlassene Tumor ist von der Grösse einer kleinen Wallnuss und liegt dicht unter der Haut, nur durch etwas Fettgewebe von derselben getrennt. Daneben in der Tiefe der Brust liegen noch zwei kleinere etwa Bohnen grosse Knoten. Die Schnittfläche ist gleichmässig blass, nicht ganz glatt. Kleine Bröckel lassen sich leicht durch Darüberstreichen mit dem Messer davon abheben. Die microscopischen Schnitte, welche sehr grosse Neigung zum Zerfallen haben, zeigen ein grossmaschiges Bindegewebsnetz, welches seinen Ursprung in der den Tumor allseitig umhüllenden Kapsel hat. Die Balken des Netzes sind oft sehr dünn, nur aus einigen wenigen Bindegewebsfasern bestehend. Die zuweilen recht grossen Maschen sind mit zahlreichen Zellen ausgefüllt. (Fig. IV.) Die Gestalt der Zellen ist verschieden: die, welche die Balken des Netzes berühren, sind cubisch oder platt cylindrisch und stehen schön geordnet neben einander — die, welche den übrigen Maschenraum ausfüllen, sind kleiner, mehr weniger rund, kernhaltig. Hin und wieder findet man im Innern eines solchen Zellenconglomerates einen kleinen mit Schleim gefüllten Hohlraum, der dann ähnlich wie ein Drüsengang mit platt cylindrischen Zellen austapezirt ist. Wo die Zellenmassen ausgefallen sind — ein Zustand, den man in jedem Präparat vielfach beobachten kann — ist der ganze Netzraum leer, nicht wie bei den alveolären Sarcomen von feinstem Bindegewebsnetz durchzogen. Jenseits der den Tumor umgebenden fibrösen Kapsel findet sich vereinzelt jungfräuliches Drüsengewebe,

Blutgefässe ragen nur wenige in die Randpartien der Geschwulst hinein, das Innere ist gefässlos.

Am meisten Aehnlichkeit hat dieser Tumor mit der von Billroth (Müller's Archiv 1856, pag. 144) beschriebenen Schilddrüsengeschwulst; besonders würden die Fig. 4 und 5 etwa dem Inhalte eines Netzloches, einer Masche entsprechen. Uebersichtsbilder sind dort leider nicht gegeben und auch in der Beschreibung nicht berücksichtigt. Billroth spricht die Zellen als embryonale an und hält den Tumor für eine besondere Art von Drüsenneubildung, bei der wie auch sonst oft in Drüsengeschwülsten die embryonalen Elemente nie ihre vollständige Entwicklung erreichen. Der Billroth'sche Tumor war durch fettige und colloide Metamorphose cystisch entartet, in unserm hatte die Weichheit desselben nur eine Cyste vorgetäuscht, in der That waren die Zellen, wie aus der Färbung hervorging, noch alle lebensfähig.

Schliesslich sei es mir gestattet, Herrn Prof. Madelung für die Ueberlassung des klinischen Materials, sowie den Herren Prof. A. Thierfelder und Prof. Neelsen für die ausgedehnte Unterstützung bei Anfertignng dieser Arbeit meinen tiefgefülten Dank auszusprechen.

Erklärung der Abbildungen.

Fig. I: Adenom der Ausführungsgänge.
Fig. II: Perivasculäres Sarcom.
Uebersichtsbild.
a. Sarcomgewebe.
b. Necrotisches Gewebe.
Fig. III: Perivasculäres Sarcom.
Veränderung der Gefässwandung.
Fig. IV: Adenoid.

Fig. 1

320/1

Fig. 4.

120/1

Fig. 2.

60/1

Fig. 3.

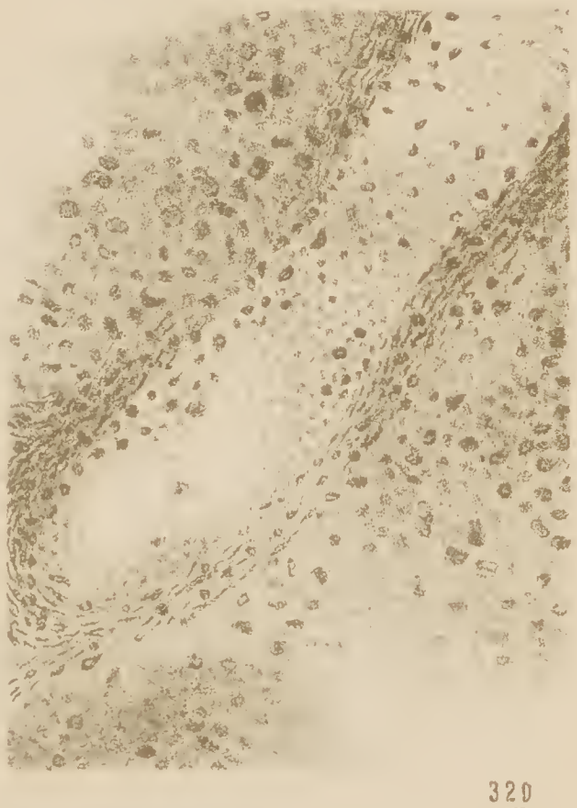

320/1

v. Martens.

Lith. v. Adler's Erben.